



ARTÍCULO DE REVISIÓN

Efectividad de la fototerapia en la hiperbilirrubinemia neonatal

M. Durán^{a,*}, J.A. García^b y A. Sánchez^c

^a Hospital General de Zona núm. 32, Instituto Mexicano del Seguro Social, México D.F., México

^b Especialidad en Enfermería del Neonato, Universidad Nacional Autónoma de México, Escuela Nacional de Enfermería y Obstetricia, Sede Instituto Nacional de Pediatría, México D.F., México

^c Universidad Autónoma del Estado de México, Centro Universitario UAEM Valle de Chalco, Estado de México, México

Recibido 19 agosto 2014; aceptado 3 noviembre 2014

PALABRAS CLAVE

Hiperbilirrubinemia Neonatal;
Ictericia Neonatal;
Neonato;
Fototerapia;
México

Resumen

Introducción: La ictericia neonatal es la pigmentación amarilla de la piel causada por aumento de bilirrubina en sangre. Los tratamientos más utilizados para la hiperbilirrubinemia han sido la fototerapia y, la fototerapia más fenobarbital.

Objetivo: Identificar las mejores evidencias para mejorar el uso y la efectividad de la fototerapia en el tratamiento de la hiperbilirrubinemia neonatal.

Métodos: Se realizó una búsqueda de artículos publicados de 2007 a 2014 con las siguientes palabras clave, hiperbilirrubinemia neonatal, fototerapia de halógenos, fototerapia LEDS, en la Biblioteca Cochrane, en las Bases de datos REDALyC, Scielo, Medline, CINAHL y CUIDEN. Se identificaron 28 artículos relacionados con la efectividad de la fototerapia. Se realizó un análisis de los artículos encontrados.

Resultados: La fototerapia con luz de LED tiene mayor eficacia en el control de bilirrubina sobre la fototerapia de halógeno y fibra óptica (diferencia de medias -0.43 , IC 95%: -1.91 a 1.05 h). Las sábanas blancas alrededor de la cuna de calor radiante aumentan la eficacia de la fototerapia; respecto a la protección de los genitales, la literatura menciona que si los niveles de bilirrubina están muy altos se deberá quitar el pañal, solo cuando se utiliza la fototerapia de LEDS. Con cualquiera de los dispositivos de fototerapia se deberá utilizar protección ocular; se precisa que los cubre bocas o ese tipo de material no es útil para la aplicación de esta.

Conclusiones: La fototerapia de mayor efectividad es de LEDS, las sábanas blancas aumentan la efectividad de la fototerapia, se puede quitar el pañal del neonato cuando la bilirrubina haya incrementado.

Derechos Reservados © 2015 Universidad Nacional Autónoma de México, Escuela Nacional de Enfermería y Obstetricia. Este es un artículo de acceso abierto distribuido bajo los términos de la Licencia Creative Commons CC BY-NC-ND 4.0

* Autor para correspondencia: Correo electrónico: marydurn@yahoo.com.mx (M. Durán).

KEYWORDS

Hyperbilirubinemia
Neonatal;
Jaundice neonatal;
Infant;
Phototherapy;
Newborn;
Mexico

Effectiveness of phototherapy in neonatal hyperbilirubinemia**Abstract**

Introduction: newborn jaundice is the yellowish skin pigmentation caused by an increase in the blood bilirubin level. The most utilized treatments have been phototherapy and phototherapy plus phenobarbital.

Objective: to identify the best evidence on the effective use of phototherapy as a treatment for newborn hyperbilirubinemia.

Methods: a search was conducted on articles published from 2007 to 2014 using the keywords: hyperbilirubinemia, newborn, halogen phototherapy, and leds phototherapy, and included in the Cochrane Library, in REDALyC, Scielo, Medline, CINAHL, and CUIDEN databases. Twenty eight articles related to the effectiveness of phototherapy were identified and analyzed.

Results: compared to halogen and optical fiber phototherapy, the leds light phototherapy is more efficient for the control of bilirubin (average difference -0.43, CI 95%: -1.91, at 1.05 hrs.). White sheets around the radiant heat cradle increase the effectiveness of phototherapy. With regard to protection of the genitals, the literature mentions that if the bilirubin levels are very high, the diaper must be removed but only while using leds phototherapy. Eye protection must be used with any phototherapy device. It is also mentioned that face masks or similar-material covers are not protective enough while giving these treatments.

Conclusions: the leds phototherapy is the most effective treatment. White sheets augment the effectiveness of the phototherapy. The newborn diaper can be removed when the bilirubin level increases.

All Rights Reserved © 2015 Universidad Nacional Autónoma de México, Escuela Nacional de Enfermería y Obstetricia. This is an open access item distributed under the Creative Commons CC License BY-NC-ND 4.0

PALAVRAS-CHAVE

Hiperbilirrubinemia
neonatal;
Ictericia Neonatal;
Recém nascido;
Fototerapia;
México

Efetividade da fototerapia na hiperbilirrubinemia neonatal**Resumo**

Introdução: A icterícia neonatal, pigmentação amarela da pele, é causada pelo aumento de bilirrubina no sangue. Os tratamentos mais utilizados para a hiperbilirrubinemia têm sido a fototerapia e a fototerapia com fenobarbital.

Objetivo: Identificar as melhores evidências para melhorar o uso e a efetividade da fototerapia no tratamento da hiperbilirrubinemia neonatal.

Métodos: Realizou-se uma busca de artigos publicados entre 2007 e 2014 com as seguintes palavras-chave: hiperbilirrubinemia em neonatos, fototerapia de halógeno e fototerapia de leds, na biblioteca Cochrane, nas bases de dados REDALyC, Scielo, Medline, CINAHL e CUIDEN. Identificaram-se 28 artigos relacionados com a efetividade da fototerapia. Realizou-se uma análise dos artigos encontrados.

Resultados: A fototerapia com luz de led tem maior eficácia no controle de bilirrubina sobre a fototerapia de halógeno e a fibra óptica (diferença de medias -0,43, IC 95%: -1,91 a 1,05 horas). Os lençóis brancos em volta do berço de calor radiante aumentam a eficácia da fototerapia. Conforme a literatura recomenda para a proteção dos genitais, deve-se tirar a fralda se os níveis de bilirrubina estiverem muito altos, e só quando utilizar a fototerapia de leds. Como em todos os dispositivos de fototerapia deve utilizar-se proteção ocular, as máscaras faciais ou tipos destes materiais não são úteis para a sua aplicação.

Conclusões: a fototerapia de maior efetividade é a de leds; os lençóis brancos aumentam a efetividade da fototerapia; pode-se tirar a fralda do neonato quando a bilirrubina seja incrementada.

Direitos Reservados © 2015 Universidad Nacional Autónoma de México, Escuela Nacional de Enfermería y Obstetricia. Este é um artigo de acesso aberto distribuído sob a licença de Creative Commons CC License BY-NC-ND 4.0

Introducción

La ictericia neonatal ha sido observada por prestadores de servicios a través del tiempo ya que es un proceso fisiológico y patológico que se presenta cada vez más en los recién nacidos. Aproximadamente entre el 50 a 70% de los recién nacidos cursan con ictericia fisiológica durante los primeros días de vida. Estos niños tienen bilirrubina plasmática alta a la cual se le denomina hiperbilirrubinemia¹.

La ictericia neonatal es frecuente a nivel mundial, y su frecuencia varía ampliamente entre la población de diversas instituciones debido a diferencias raciales, prácticas de amamantamiento, condiciones hemolíticas, condiciones genéticas. Los factores de riesgo en la hiperbilirrubinemia neonatal son la lactancia materna, la prematuridad, la incompatibilidad sanguínea (ABO o Rh), la infección, el cefalohematoma, la asfixia, el déficit de glucosa-6-fosfato deshidrogenasa, y las variantes genéticas que afectan a la actividad glucuroniltransferasa. En este mismo sentido se ha encontrado que la bilirrubinemia se eleva en las primeras semanas de vida, poniendo en peligro la vida del recién nacido²⁻⁵.

La hiperbilirrubinemia se caracteriza por una concentración sérica de bilirrubina mayor de 1.5 mg; de acuerdo con la causa de este aumento se determinan los tratamientos; la fototerapia es uno de los medios más utilizados para tratar la ictericia del recién nacido. La fototerapia consiste en la exposición del neonato a la fuente de luz fluorescente. Desde su descubrimiento, varios modelos fueron propuestos para controlar la acción de la luz que incide sobre la piel. Se acepta que la luz absorbida degrada la bilirrubina impregnada en la piel, transformándola en derivados hidrosolubles que serán eliminados del organismo sin necesidad previa de conjugación hepática¹.

La eficacia del tratamiento por medio de la fototerapia depende de: la intensidad de la luz emitida por los aparatos, tener un espectro de emisión próximo al de la absorción de la bilirrubina, la edad posnatal del recién nacido, edad de gestación, su peso al nacer, la causa de la ictericia y del valor de la bilirrubina al inicio del tratamiento¹.

El objetivo de esta revisión fue identificar recomendaciones vinculadas con la efectividad de la fototerapia.

Métodos

Se realizó una búsqueda de artículos publicados entre 2007 y 2014 a partir de las palabras clave de hiperbilirrubinemia neonatal, Fototerapia de halógeno, fototerapia de LEDs; la búsqueda se realizó en la Biblioteca Cochrane y en las bases de datos REDALyC, Scielo, Medline, CUIDEN y CINAHL; se identificaron 28 artículos, de estos se seleccionaron aquellos relacionados con la efectividad de la fototerapia y se excluyeron los enfocados en el tratamiento con medicamentos, con base en esto la muestra quedó constituida por 20 artículos.

Resultados

En la muestra seleccionada se encontraron, conforme al grado de evidencia: cinco meta-análisis⁶⁻¹⁰ (4 en español e inglés y uno, sólo en inglés), tres ensayos clínicos aleatorizados¹¹⁻¹³ (dos en español, uno en inglés), un estudio de cohorte³ (en

inglés), estudios de casos y controles dos^{4,14} (uno en español y otro en inglés), tres estudios de revisión^{1,2,15} (español), tres estudios transversales^{5,16,17} (español), una revisión de casos¹⁸ (español), un estudio de caso¹⁹ (español), un proceso de atención de enfermería²⁰ (español). En total 20 artículos.

Estos artículos fueron realizados en diferentes países entre los que se encuentran: México, Estados Unidos, Brasil, Venezuela, Argentina, Cuba y España.

Las recomendaciones identificadas pueden agruparse según el ámbito principal que abordan; un primer grupo corresponde a las asociadas con el equipo y con su efectividad según tipo; un segundo grupo se enfoca a la protección y vigilancia del neonato. A continuación se desglosan conforme a esta división y se enuncian los fundamentos de cada recomendación, además con base en estas últimas se ha realizado un algoritmo que las engloba para que la fototerapia sea de mayor efectividad beneficiando directamente al neonato y a su familia (fig. 1).

I. Preparación de material y equipo

- Recomendación: Revisión de lámparas de fototerapia
Fundamentación: Es fundamental revisar periódicamente las lámparas y comprobar que no hayan sido utilizadas más horas de las recomendadas. Cuando las unidades de fototerapia llevan mucho tiempo en uso disminuye sustancialmente la intensidad de luz que pueden proporcionar³.
- Recomendación: Colocar tela blanca a los costados de la cuna.
Fundamentación: La colocación de papel de aluminio o tela blanca a los costados del neonato a fin de reflejar la luz también aumenta la eficacia de la fototerapia^{1,11,12}.

II. Efectividad Fototerapia según tipo

- Recomendación: Fototerapia con LED
Fundamentación: Efectividad de la fototerapia con LED con la fototerapia convencional (sin LED). Se observó que

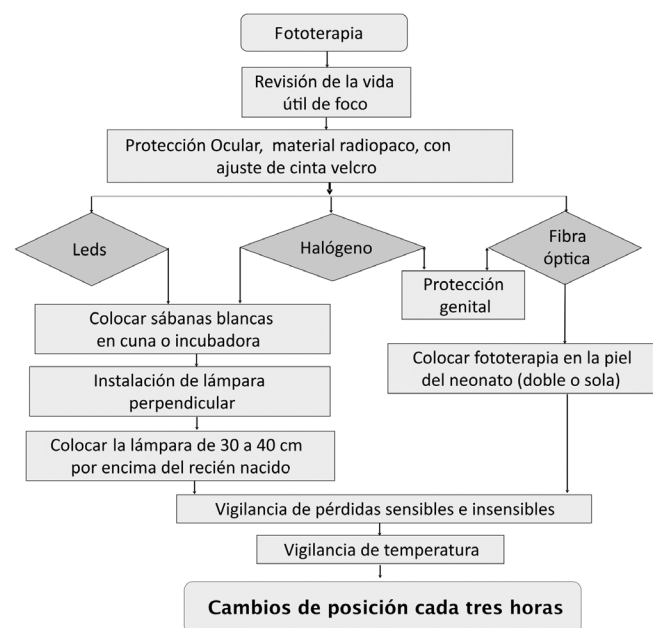


Figura 1 Algoritmo para aplicación de fototerapia.

la fototerapia con LED es efectiva para reducir los niveles de bilirrubina sérica total en tasas similares a la fototerapia con fuentes de luz convencionales^{11,13,19}.

- **Recomendación:** Fototerapia de halógeno
Fundamentación: Para la fototerapia con luz halógena, se recomienda una distancia de 40 a 50 cm^{1,19}. Al colocarse 40 o 50 cm por encima del recién nacido, las unidades de fototerapia con luz diurna convencional o estándar deberían proporcionar una irradiación espectral (medida en el nivel del neonato) de 8 a 10 μW por centímetro cuadrado por nanómetro en la banda de 430 a 490 nm^{14,19}.
- **Recomendación:** Fototerapia de luz azul a 10 o 15 cm del neonato
Fundamentación: La luz azul es más eficaz para la fototerapia, pero como la capacidad de transmisión de la piel aumenta con una mayor longitud de onda, las mejores ondas son probablemente las que se encuentran entre 460 y 490 nm. Los neonatos a término y casi a término deben tratarse en una cuna, y no en una incubadora, para permitir que la fuente de luz quede a 10-15 cm del neonato (excepto cuando se usan luces halógenas), a fin de aumentar la irradiación y la eficacia¹⁹.

III. Protección y Vigilancia del Neonato

- **Recomendación:** Protección ocular
Fundamentación: Durante el procedimiento que puede durar horas y días el neonato deberá utilizar protección ocular para prevenir daños progresivos de retina causados por los rayos luminosos⁴. Como la luz puede resultar tóxica para la retina inmadura, siempre deben protegerse los ojos del neonato con parches oscuros.
Entre tanto, una de las complicaciones del método es la degeneración de la retina por la exposición a la luz. Por esa razón, es imprescindible el uso de una protección perfecta para los ojos¹.
El tampón puede ser producido con cualquier material resistente opaco, estéril o esterilizado (tela de algodón, película flexible de plástico, fibra celulósica prensada, o con una conjugación de esos materiales), con un diseño anatómico que permita su posicionamiento superficial sobre las órbitas oculares; por medio de un recorte en su porción mediana, se adapta a la proyección de la nariz (similar a un par de anteojos)^{1,14,19}.
- **Recomendación:** Protección genital
Fundamentación: Los pacientes tratados con fototerapia pueden tener ya una disminución de la calidad de vida a causa de su trastorno dermatológico primario. El desarrollo de carcinoma de células escamosas de los genitales puede ciertamente afectar aún más la calidad de vida. La composición de poliéster proporciona una mejor protección UV, factores tales como la baja porosidad y mayor masa son intrínsecos a la disminución de la cantidad de penetración de los rayos UV de cualquier tipo de tejido. De los objetos de uso común, las mascarillas quirúrgicas no ofrecen protección suficiente a la zona genital^{11,19}.
- **Recomendación:** Uso de pañal en la fototerapia de Led
Fundamentación: Si bien se ha demostrado en estudios controlados que mientras mayor es la superficie del área expuesta mayor es la reducción en el nivel de bilirrubina sérica total. Generalmente no hay necesidad de quitarle los pañales al recién nacido. Sin embargo, si el nivel de

bilirrubina sérica total sigue incrementándose a pesar del tratamiento, se debe quitar el pañal hasta que se observe una reducción clínicamente significativa^{11,19}.

- **Recomendación para Fototerapia en incubadora**
Fundamentación: Si el recién nacido se encuentra en una incubadora, los rayos de luz deben ser perpendiculares a la superficie de la incubadora, a fin de minimizar la pérdida de eficacia debido al reflejo^{14,19}.
Disminuir 1.0-1.5 °C, debido a que la fototerapia convencional genera calor, por lo que se vigilará la temperatura cada dos horas^{14,19}.
- **Recomendación:** Vigilancia de pérdidas insensibles
Fundamentación: La fototerapia convencional puede producir un cambio agudo en el entorno térmico del neonato, lo cual puede generar un aumento en el flujo de sangre periférica y una pérdida de agua no sensible^{4,19}.
- **Recomendación:** Vigilancia de pérdidas sensibles
Fundamentación: La fototerapia puede causar evacuaciones diarreas y aumento de pérdidas insensibles de agua, lo que aumenta el riesgo de deshidratación. La hidratación adecuada aumenta la peristalsis y la excreción de bilirrubinas^{14,19}.
- **Recomendación:** Vigilar cambios en la piel y temperatura
Fundamentación: Efectos secundarios como hipotermia (temperatura corporal < 36.5 °C quemaduras, diarrea), hipertermia (temperatura corporal > 37.5 °C), erupción cutánea deshidratación^{4,19}.

Discusión

Maisels y McDonagh¹⁹ mencionan que la fototerapia de fibra óptica fue tan efectiva como la fototerapia convencional en los niños pretérmino, esto difiere de Kumar, Chawla, Deorari⁶ ya que en su meta análisis menciona que la fototerapia con fuente de luz LED es de mayor efectividad para reducir los niveles de bilirrubina sérica total a tasas similares a las de la fototerapia con fuentes de luz convencional (lámpara fluorescente compacta [Fibra óptica] o de halógeno), así mismo Saygylý-Karagöl y cols.¹⁴ encontraron que la fototerapia de LED fue más eficiente ya que puede ser más rápida la fotodegradación de bilirrubina sérica. En este mismo sentido Mills y Tudehope mencionan que la combinación de fototerapia de fibra óptica y convencional fue más efectiva que la fototerapia convencional sola⁸.

Conclusiones

La mayoría de los artículos coinciden en que la degradación de la bilirrubina depende de varios factores como, el tipo de luz utilizada, los niveles de bilirrubina en el neonato, edad del neonato, tiempo de exposición, utilización de sábanas y el inicio de la fototerapia, ya que cuando se inicia en niveles muy altos de bilirrubina el tratamiento se prolonga. Respecto a la protección de genitales solo se encontró uno que menciona que cuando se utiliza fototerapia de LED no necesita protección; sin embargo, los estudios que analizan la fototerapia de halógeno y fibra óptica no mencionan la protección genital.

Dentro de los artículos revisados solo se encontró uno que toma en cuenta el sentir de los padres, estos presentan emociones de ansiedad o incertidumbre al desconocer los proce-

dimientos que se le realizan a su bebé; la integración de los padres al procedimiento y fomentar el vínculo afectivo con el neonato pueden ayudar a la adaptación de este, y la madre puede integrarse a la aplicación de la fototerapia.

No se encontró información que muestre el papel de la enfermera en la fototerapia, la mayoría de la literatura encontrada es realizada por el área médica. Quizá se dé por hecho que es un procedimiento simple que puede hacer cualquier enfermera, el sólo poner la lámpara para que la luz irradie al neonato, pero una enfermera deberá saber interpretar exámenes de laboratorio, valorar al neonato con la escala de Kramer, y tomar decisiones acerca de ponerla o no, y valorar cuál tipo de fototerapia será de mayor efectividad, esta toma de decisiones será de gran apoyo para el personal médico y con esto se disminuyen secuelas en los neonatos por hiperbilirrubinemia neonatal.

Financiamiento

No se recibió patrocinio para llevar a cabo este estudio.

Conflicto de intereses

Los autores declaran no tener ningún conflicto de intereses.

Referencias

1. Silva L, Sotrate da Silva F, Turiani M, et al. Desarrollo de un protector ocular para fototerapia en recién nacidos: una tecnología. *Rev Latino-Am Enfermagem* [online]. 2008;16(1):47-51.
2. Castaño-Pico MJ, Sánchez-Maciá M. Hiperbilirrubinemia neonatal: revisión de la situación actual. *RECIEN Revista Electrónica Científica de Enfermería*. 2011;2:4-5.
3. Tikman S, Warraich H, Abbasi F, et al. Incidence of neonatal hyperbilirubinemia: a population-based prospective study in Pakistan. *Trop Med Int Health*. 2010;15(5):502-7.
4. Gallegos-Dávila JA, Rodríguez-Balderrama I, Rodríguez-Bonito R, et al. Prevalencia y factores de riesgo para hiperbilirrubinemia indirecta neonatal en un hospital universitario. *Medicina Universitaria*. 2009;45:226-30.
5. Botta A, Martins A, Raiden S, et al. Ictericia neonatal: estudio comparativo de dos métodos diagnósticos. *Revista Pediátrica Elizalde*. 2010;1(2):88-91.
6. Kumar P, Chawla D, Deorari A. Fototerapia con diodo emisor de luz para la hiperbilirrubinemia no conjugada en neonatos (Revisión Cochrane traducida). *Cochrane Database of Systematic Reviews*. 2011;12:CD007969.
7. Thomas JT, Muller P, Wilkinson C. Fenobarbital prenatal para la reducción de la ictericia neonatal posterior a la isoimmunización a los glóbulos rojos (Revisión Cochrane traducida). En: *La Biblioteca Cochrane Plus*. 2008;4. doi:10.1002/14651858.CD005541.pub2.
8. Mills JF, Tudehope D. Fototerapia de fibra óptica para la ictericia neonatal (Revisión Cochrane traducida). En: *La Biblioteca Cochrane Plus*. 2008;4. doi:10.1002/14651858.CD002060.
9. Chawla D, Parmar V. Phenobarbitone for prevention and treatment of unconjugated hyperbilirubinemia in preterm neonates: a systematic review and meta-analysis. *Indian Pediatr*. 2010;47(5):401-7.
10. Okwundu C, Okoromah C, Shah P. Fototerapia profiláctica para la prevención de la ictericia en recién nacidos prematuros o de bajo peso al nacer. *Cochrane Database Syst Rev*. 2012;1:CD007966. doi:10.1002/14651858.
11. Abdulla FR, Breneman C, Adams B, et al. Standards for genital protection in phototherapy units. *J Am Acad Dermatol*. 2010;62(2):223-6.
12. Puebla Molina SF, Aparicio Sánchez JL. En el tratamiento de la ictericia neonatal, el uso de cortinas blancas reflectantes de bajo coste alrededor de la zona de fototerapia incrementa significativamente la eficacia de esta. *Evid Pediatr*. 2007;3(1):18.
13. Meritano J, Solana C, Soto C, et al. Comparación de la eficacia de la fototerapia convencional con tubos de luz azul vs. LEDs. *Rev Hosp Mat Inf Ramón Sardá*. 2012;31(2):57-62.
14. Zamorano-Jiménez CA, Cordero-González C, Flores-Ortega J, et al. Control térmico en el recién nacido pretérmino. *Perinatol Reprod Hum*. 2012;26(1):43-50.
15. Saygılı-Karagöl B, Erdeve Ö, Atasay B, et al. Efficacy of light emitting diode phototherapy in comparison to conventional phototherapy in neonatal jaundice. *Ankara Üniversitesi Tıp Fakültesi Mecmuası*. 2007;60(1):31-4.
16. Jiménez-Peña B, Miguel-Gómez MA, Acosta-García JM, et al. Detección no invasiva de hiperbilirrubinemia: evaluación clínica y bilirrubina transcutánea con bilirrubina sérica. *Rev Sanid Milit Mex*. 2010;64(2):54-60.
17. Rodríguez CA, Rojas S, Ruiz JI, et al. Prevalencia de ictericia neonatal patológica en el servicio de neonatología del hospital universitario Dr. Ángel Larralde, Valencia Estado Carabobo. Venezuela. Febrero 2012 - abril 2012. *Avances en Ciencias de la Salud*. 2012;2(1):38-43.
18. Campo-González A, Alonso-Uría RM, Amador-Morán R, et al. Hiperbilirrubinemia neonatal agravada. *Rev Cubana Pediatr*. 2010;82(3):13-9.
19. Maisels J, McDonagh A. Fototerapia para la ictericia neonatal. *Rev Hosp Mat Inf Ramón Sardá*. 2008;27(3):100-11.
20. Mata-Méndez M, Salazar-Barajas EM, Herrera-Pérez LR. Cuidado enfermero en el recién nacido prematuro. *Rev Enferm Inst Mex Seguro Soc*. 2009;17(1):45-54.