



CARTAS CLÍNICAS

Lipoatrofia semicircular: 3 casos clínicos



Semicircular lipoatrophy: Three clinical cases

Casos clínicos

Caso 1

Mujer de 42 años, sin antecedentes personales de interés, trabajadora en las torres de un edificio inteligente de una gran empresa de Madrid, con ventanas que no se abren, acude por lesión atrófica en banda bilateral y simétrica del tejido adiposo de ambos muslos, no dolorosa ni pruriginosa, sugerente de lipoatrofia semicircular (figs. 1A y B).

Caso 2

Mujer de 38 años trabajadora en un taller de bisutería en el sótano de su casa sin ventilación, equipado con mesa metálica y ordenadores, que acude con igual motivo de consulta que el caso número 1.

Caso 3

Mujer de 35 años trabajadora en una joyería de un centro comercial despachando de pie en una mesa metálica con caja registradora y ordenador, acude por motivo similar a los casos 1 y 2.

Las 3 pacientes mejoraron sus condiciones laborales de ventilación y cableado, y a los 2-3 meses remitió de forma completa la lesión cutánea.

Discusión

La lipoatrofia semicircular (LS) es una enfermedad benigna, reversible y rara, caracterizada por una atrofia del tejido adiposo subcutáneo, sin afectación muscular ni de la piel, localizada en zonas de contacto de la piel de las extremidades con el mobiliario, principalmente en el muslo¹. Fue descrita en 1974². El primer brote fue descrito en 1995 en una aseguradora bancaria belga³, mientras que el

primer brote en España tuvo lugar en 2007 en una empresa de oficinas en Barcelona^{4,5}. Se caracteriza por la aparición de bandas deprimidas semicirculares, de carácter unilateral o bilateral, generalmente simétricas, frecuentemente localizadas en la región anterior y lateral del muslo, y a una altura aproximada de 72 cm desde el suelo (la altura estándar de las mesas de oficina) como se muestra en las figuras. 1A y B⁶. Es más frecuente en las mujeres que en los varones. La etiología de la LS es desconocida, y probablemente existen múltiples factores asociados como podrían ser: el contacto de la zona afectada con el mobiliario, la presencia de radiación electromagnética, la presencia de descargas electrostáticas o la humedad ambiental relativa baja. En el mecanismo fisiopatológico de la LS parecen intervenir microtraumatismos repetidos y prolongados en el tiempo en los muslos (como el apoyo continuado en el borde de la mesa de trabajo), la presión de la silla y el uso de ropa compresiva, entre otros⁷. Una nueva hipótesis⁸, basada en cargas electrostáticas y campos electromagnéticos, propone que las propiedades bioeléctricas de los edificios altamente tecnificados producirían la activación de los macrófagos, que secundariamente activarían la secreción de factor de necrosis tumoral alfa a la hipodermis, resultando los adipocitos lesionados por la fagocitosis lipídica⁶. Si la teoría del fallo en la diferenciación adipocítica por campos electromagnéticos fuese correcta, la alteración de los niveles séricos de las adipocinas en pacientes con LS apoyaría esa hipótesis⁹. No existe tratamiento curativo, solo preventivo. La adaptación del puesto de trabajo evitando los factores favorecedores conocidos parece ser eficaz en pocos meses⁶, tal como ocurrió en los 3 casos presentados. Las acciones correctoras que en un mayor número de ocasiones aparecen repetidas en la bibliografía son: aumentar la humedad relativa del aire interior del edificio a más del 50%, conectar la mesa a la toma de tierra de protección del circuito eléctrico, colocar mesas de trabajo con bordes anchos, revestir con un aislamiento eléctrico el cableado y evitar la presencia de materiales que acumulen electricidad estática^{3,6,10}. De todos ellos, los que parecen haber dado mejor resultado han sido la combinación simultánea de los 3 primeros, al conseguir la remisión completa de las lesiones en el 90% de los casos en tan solo 6 meses¹⁰. La única medida que ha mostrado mejores resultados es la remisión completa del 95% de los casos tras un año de jubilación³, sin olvidar que la actividad física, sin embargo, es la forma más sencilla de evitar cualquier tipo de lipoatrofia¹¹. Creemos que se trata

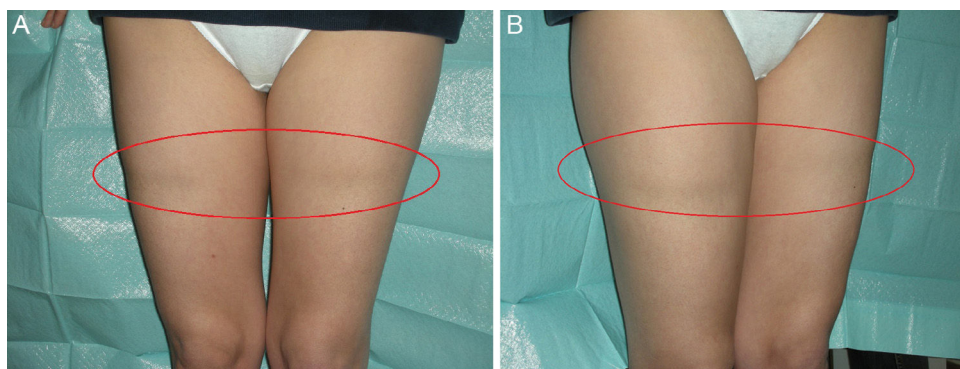


Figura 1 A y B) Lipoatrofia semicircular.

de una enfermedad más frecuente de lo que aparenta, que probablemente esté infradiagnosticada y que además, dadas las condiciones laborales, es posible que sea una entidad emergente que los médicos de atención primaria debamos conocer.

Responsabilidades éticas

Protección de personas y animales. Los autores declaran que para esta investigación no se han realizado experimentos en seres humanos ni en animales.

Confidencialidad de los datos. Los autores declaran que han seguido los protocolos de su centro de trabajo sobre la publicación de datos de pacientes.

Derecho a la privacidad y consentimiento informado. Los autores han obtenido el consentimiento informado de los pacientes y/o sujetos referidos en el artículo. Este documento obra en poder del autor de correspondencia.

Bibliografía

1. Nogue S, Sanz P, Tomas X, Farrús X. Lipoatrophy semicircularis. *Med Clin (Barc)*. 2008;130:360.
2. Gschwandtner WR, Munzberger H. Lipoatrophia semicircularis. Linear and circular atrophy of the subcutaneous fat in the extremities [Article in German]. *Hautarzt*. 1974; 25:222-7.
3. Curvers B, Maes A. Lipoatrophia semicircularis: A new office disease? 900 cases reported in Belgium. *Medecine du Travail et Ergonomie*. 2004;41:53-8.
4. Pomares Roche JM, Arrizabalaga Clemente P. Lipoatrophy semicircularis. *Med Clin (Barc)*. 2008;130:213-5.
5. Pañella H, Juanola E, de Peray JL, Artazcoz L. Semicircular lipoatrophy: A new occupational disease. *GacSanit*. 2008;22:73-5.
6. Bachmeyer C, Haddad A. Lipoatrophia semicircularis of the thighs. *Presse Med*. 2011;40:980-1.
7. Diaz Sarmiento R, Pena Rodríguez R, Asunsolo del Barco A. Lipoatrofia semicircular: una revisión sistemática de la literatura. *Med Segur Trab*. 2011;57:77-94.
8. Linares-García R, Cuerda-Galindo E, Ramiro J, Naranjo P, Vogelfrang-Garncarz D, Palomar-Gallego MA. Semicircular lipoatrophy: An electrostatic hypothesis. *Dermatology*. 2015;230:222-7.
9. Reinoso-Barbero L, Díaz-Garrido R, González-Gómez MF, Olarrea J, Gómez-Gallego F, Bandrés F. Occupational semicircular lipoatrophy associated with serum adipokine abnormalities [Article in Spanish]. *Med Clin (Barc)*. 2015;145:338-40.
10. Perez A, Nebot M, Macia M, Panades R, Collaborative Group for Evaluation of LS Outbreak Control Measures. An outbreak of 400 cases of lipoatrophia semicircularis in Barcelona: Effectiveness of control measures. *J Occup Environ Med*. 2010;52: 751-7.
11. Arunachalam M, Betti S, Galeone M, Grandi V, Difonzo E. Is lipoatrophia semicircularis a rare disease? Report of three cases. *Australas J Dermatol*. 2014;55:212-3.

A.O. Ángel-Ortega^{a,*} y L. Sierra-Santos^b

^a *Medicina Familiar y Comunitaria, Centro de Salud Barajas, Madrid, España*

^b *Medicina Familiar y Comunitaria, Centro de Salud Manzanares el Real, Consultorio El Boalo, El Boalo, Madrid, España*

* Autor para correspondencia.

Correo electrónico: albertoomar.angel@salud.madrid.org (A.O. Ángel-Ortega).

<http://dx.doi.org/10.1016/j.semerg.2016.05.011>
1138-3593/

© 2016 Sociedad Española de Médicos de Atención Primaria (SEMERGEN). Publicado por Elsevier España, S.L.U. Todos los derechos reservados.